

Notat

<i>Tittel:</i> Mørke flekker i laksefilet - kunnskapsstatus	<i>Tilgjengelighet:</i> Åpen
	<i>Dato:</i> 30. oktober 2017
<i>Forfatter(e)/Prosjektleder:</i> Turid Mørkøre	<i>Ant. sider og vedlegg:</i> 12
<i>Avdeling:</i> Ernæring og fôrteknologi	<i>Prosjektnr.:</i> 12073
<i>Oppdragsgiver:</i> Fiskeri- og havbruksnæringens forskningsfond (FHF)	<i>Oppdragsgivers ref.:</i> FHF#901406
<p><i>Sammendrag:</i> Mørke flekker i filet av oppdrettslaks er en betydelig utfordring for norsk oppdrettsnæring. Omfanget har vært stabilt de siste årene på rundt 19 %. De fleste flekkene er 2-3 cm brede og de sitter i fremre bukrområde, under ribbeina. Det er ikke mulig å sortere ut laks med mørke flekker ved utvendig bedømmelse. Kvalitetsavviket må derved håndteres av kunden dersom laksen omsettes sløyd. De første flekkene oppstår tidlig i sjøfasen og så øker omfanget og intensiteten av flekkene mot slakt. Det er imidlertid ingen generell forskjell mellom 2-7 kilos laks. Flekkene skyldes en lokal vevsskade med sent utviklende betennelse og varierende mørk pigmentering og bindevevspåleiring. Den egentlige årsaken til at flekkene oppstår er ikke kjent, men oppdrettsforhold, laksens helsetilstand, mekaniske skader, kjønnsmodning og fôret kan påvirke utviklingen. Det er ikke tilstrekkelig grunnlag til å peke på en enkeltdiagnose som hovedårsak til at flekkene oppstår, men omfattende forskning pågår for å avdekke betydningen av forhold i tidlige livsfaser (oppdrettsforhold, genetikk, vaksine) og videre oppfølging av fôreffekter, infeksjose tilstander og om utvikling av problemet i kommersielt oppdrett. Dette krever utvikling av modeller der mørke flekker kan fremprovoseres og forbedrede forskningsverktøy. I den senere tid er det observert avvikende utseende av ribbeina i oppdrettslaks. Deltakerne på møtet mente at det er viktig å holde fokus på ribbeinsområdet, og å avdekke om det er en kobling mellom avvikende utseende av ribbein og mørke flekker.</p>	

Innhold

1	Sammendrag	1
2	Innledning	2
3	Kunnskapsstatus – Mørke flekker i oppdrettslaks	3
3.1	Omfang	3
3.2	Industriens oppfatning av problemet.....	4
3.3	Plassering og størrelse av flekkene	5
3.4	Beskrivelse av flekkene.....	5
3.5	Vaksine	7
3.6	Sykdom	7
3.7	Fiskemateriale	8
3.8	Fôr.....	9
3.9	Miljø.....	10
3.10	Trenging og klemskader	10
3.11	Bein.....	10
4	Hovedkonklusjoner fra FHF's arbeidsmøte	11
5	Litteratur	12

1 Sammendrag

Mørke flekker i filet av oppdrettslaks er en betydelig utfordring for norsk oppdrettsnæring. Omfanget har vært stabilt de siste årene på rundt 19 %. De fleste flekkene er 2-3 cm brede og de sitter i fremre bukrområde, under ribbeina. Det er ikke mulig å sortere ut laks med mørke flekker ved utvendig bedømmelse. Kvalitetsavviket må derved håndteres av kunden dersom laksen omsettes sløyd. De første flekkene oppstår tidlig i sjøfasen og så øker omfanget og intensiteten av flekkene mot slakt. Det er imidlertid ingen generell forskjell mellom 2-7 kilos laks. Flekkene skyldes en lokal vevsskade med sent utviklende betennelse og varierende mørk pigmentering og bindevevspåleiring. Den egentlige årsaken til at flekkene oppstår er ikke kjent, men oppdrettsforhold, laksens helsetilstand, mekaniske skader, kjønnsmodning og føret kan påvirke utviklingen. Det er ikke tilstrekkelig grunnlag til å peke på en enkelt diagnose som hovedårsak til at flekkene oppstår, men omfattende forskning pågår for å avdekke betydningen av viruset PRV. På arbeidsmøtet som FHF arrangerte 26. og 27. september 2017, pekte deltakerne på viktigheten av å finne disponerende årsak(er) til at flekkene oppstår og utvikling av modeller der mørke flekker kan fremprovoseres. Deltakerne ønsket seg også mer kunnskap om betydningen av forhold i tidlige livsfaser og videre oppfølging av føreffekter, betydningen av infeksijøse tilstander, laksens genetikk, vaksine og innhenting av industridata for å overvåke omfanget og sporing av årsaksforhold i kommersiell oppdrett. I den senere tid er det observert avvikende utseende av ribbeina i oppdrettslaks. Deltakerne på møtet mente at det er viktig å holde fokus på ribbeinsområdet, og å avdekke om det er en kobling mellom avvikende utseende av ribbein og mørke flekker.

English summary:

Dark spots farmed salmon fillets are a significant challenge for Norwegian aquaculture. The frequency has been stable over the last few years at around 19%. Most spots are less than 3 cm in diameter and localized to the abdominal fillet part. Dark spots (also termed melanosis) are observed early in the seawater phase with increasing prevalence and intensity of the spots until the fish reach approximately 3 kg. Dark spots are associated with local inflammation and scar formation. It takes time before melanin is deposited in injured tissue; hence, slaughter methods and slaughter stress have no significant impact on development of dark spots. The primary cause is unknown, but factors such as farming procedures, sexual maturation, water quality, the salmon's health condition and dietary composition can affect the development of dark spots.

2 Innledning

Mørke flekker i filet av oppdrettslaks er en betydelig utfordring for norsk oppdrettsnæring. I FHF's handlingsplan er søking etter årsaker til dannelse av mørke flekker i laksefilet og iverksetting av tiltak som kan hindre at mørke flekker oppstår en problemstilling. Dette prosjektet hadde følgende resultatmål:

Å gjennomføre et fagmøte med deltakere fra næring og forskning med følgende formål:

- A. Å belyse mulige årsaker til dannelse av mørke flekker.
- B. Å få frem forslag til videre forskning på området, hvor målet er å legge frem anbefalinger for å begrense eller hindre dannelse av mørke flekker.
- C. Å utarbeide en enkel skriftlig kartlegging av etablert kunnskap.

Fagmøtet om mørke flekker i laksefilet ble avholdt på Scandic Oslo Airport hotell på Gardermoen, den 26. og 27. september 2017. Deltakerne på møtet representerte verdikjeden innen industri og ulike fagområder for å legge til rette for en bred diskusjon rundt årsak til dannelse av mørke flekker og mulige tiltak for å redusere eller fjerne problemet.

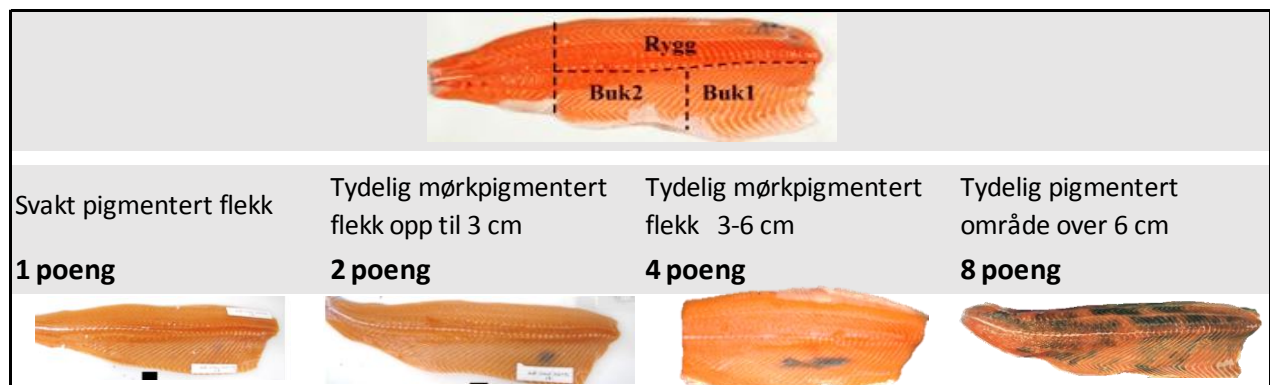
Nofimas rolle i prosjektet var å bistå FHF i å planlegge møtet, utarbeide et kort notat som oppsummerer kunnskapen om mørke flekker i laksefilet og sammenfatte hovedkonklusjoner fra fagmøtet. Basert på diskusjonene på møtet, vil FHF utpeke forskningsprioriteringer.

3 Kunnskapsstatus – Mørke flekker i oppdrettslaks

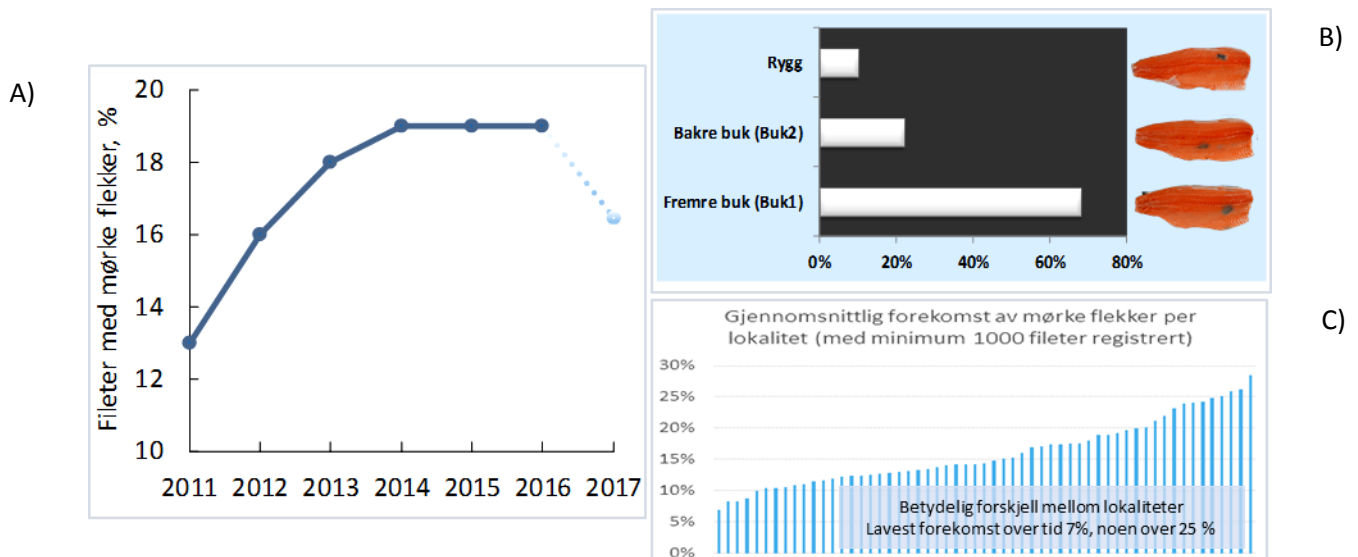
Laksefileter av god kvalitet har jevn rødfarge uten skjemmende mørkpigmentering. I dag er mørke flekker et betydelig kvalitetsproblem. Problemet finnes i norsk så vel som i laks produsert i andre land. I Norge har forekomsten vært stabil på 19 % de senere årene. De fleste flekkene er 2-3 cm brede og de sitter i fremre bukrområde av fileten, under ribbeina. Det er ikke mulig å sortere ut laks med mørke flekker ved utvendig bedømmelse. Kvalitetsavviket må derved håndteres av kunden dersom laksen omsettes sløyd. I dag er mørke filetflekker en viktig årsak til misnøye hos kundene, økonomiske tap og skadet omdømme for bransjen. Kostnaden som bedriftene rapporterer avhenger av størrelsen av flekkene. Små, tynne flekker kan skjæres bort og de gir beskjedne tap (5 % tap), mens fileter med store mørkpigmenterte områder tas ut av verdikjeden (100 % tap).

3.1 Omfang

Mørke flekker i laksefilet er et problem som ble beskrevet for 25 år siden (Koteng, 1992). I 2003 viste registreringer av mørke flekker ved et norsk røykeri et omfang på 7 %. En markant økning ble registrert de neste 5 årene, som var en periode med bl.a. vesentlige endringer av laksens førseddell og økende utbrudd av sykdommene PD og HSMB. Omfanget av mørke flekker har blitt registrert siden 2011 etter en enhetlig mal (FHF #900265). Malen var til høring i industrien før den ble innført, der spesielt kvalitetskontrollører som daglig vurderer laksekvalitet mente at registreringene burde begrenses til tre områder: fremre bukrområde (Buk1), bakre bukrområde (Buk2) og ryggen. Siden sporen svært sjelden har flekker, ble dette området utelatt. Det ble avgjort å følge en ikke lineær poengskala (log2 skala) (Figur 1). Mange filetanlegg var med i overvåkingsprogrammet som FHF finansierte frem til 2015. Deretter videreførte Nofima overvåkingen for utvalgte filetanlegg. Ifølge registreringene økte omfanget av mørke flekker fra 13 % i 2011 til 19 % i 2014. Omfanget var stabilt fra 2014-2016, men resultatene tyder på at omfanget er lavere i år (så langt 17 %, hovedsakelig fra Møre og Romsdal og nordover) (Figur 2). Omfanget av mørke flekker varierer betydelig mellom lokaliteter og geografisk (Figur 2c)



Figur 1 Registrering av mørke flekker i laksefilet. Plassering (øverste bilde) og størrelse av flekk(er) registreres rutinemessig av 100 tilfeldige fileter fra filetlinja. Ofte 400 fileter (ulike vektclasser) fra hver merd på lokaliteten, registrert av kvalitetskontrollører med mange års erfaring. Registeringene er samlet i en database med mulighet for sporing til oppdrettsbetingelser, helsestatus mm (nå 500.000 registreringer).







Figur 2 A) Forekomst av mørke flekker i norsk oppdrettslaks fra Møre og Romsdal til Finnmark. Resultatene fra 2017 er fra jan-aug (totalt 500.000 registreringer). B) Plassering av flekkene. Flekkene kan ha ulikt utseende men generelle betegnelsen er melaninflekker. C). Gjennomsnittlig forekomst av mørke flekker for 50 lokaliteter.

3.2 Industriens oppfatning av problemet

En spørreundersøkelse høsten 2016 blant 31 norske og utenlandske bedrifter viste at melaninflekker anses som et betydelig problem, og det kvalitetsavviket som oppleves oftest. Bedriftene rangerte kvalitetsavvikene slik: Melaninflekker > Blek farge > Blodflekker > Bløt filet > Filetspalting.

Bedriftene rapporterte at 17 % av norsk oppdrettslaks har mørke flekker, som er i samsvar med registreringene ved norske filetanlegg (17-19 %, Figur 2). Bedriftene rapporterte at små og svakt pigmenterte flekker forekommer hyppigst, men forekomsten av store mørke flekker var på 8 % som er høyere enn våre statistikker tilsier. Små, svakpigmenterte flekker aksepteres eller skjæres bort og gir relativt beskjedne tap (5 % tap), mens fileter med store mørke flekker nedklasses eller tas ut av verdikjeden (30-100 % tap). Bedriftene rangerte vaksine, stress og sykdom som de vesentligste årsakene til at mørke flekker oppstår (Färber 2017).

Tabell 1 Resultater fra en spørreundersøkelse blant bedrifter som produserer/ omsetter oppdrettslaks. Bedriftene svarte på hvor ofte flekker av ulik størrelse forekommer (1-8 poeng), tiltak for ulike typer flekker og økonomisk tap. 16 norske og 15 utenlandske bedrifter besvarte spørsmålene (Färber 2017).

Flekkstørrelse	Alltid/ofte	Behandling	Økonomisk tap
Score 1 	67%	Ingenting/ fjerne misfarget vev	5%
Score 2 	33%	Fjerne misfarget vev/ fjerne hele filetstykket	10%
Score 4 	21%	Fjerne hele filetstykket/ nedklassing	30%
Score 8 	8%	Nedklassing/ Fjerne fra verdikjeden	100%

3.3 Plassering og størrelse av flekkene

Plasseringen av flekkene har vært konstant, med flest flekker i fremre bukområde (Buk1) (Figur 2b). Fra 2011 til 2016 økte forekomsten av flekker fra 13 til 19 %. Det var i hovedsak omfanget av små flekker som økte (fra 6 til 11 % poeng), mens andelen av store flekker over 3 cm gikk ned fra 2 % til 0.2 % (Tabell 2).

Tabell 2 Forekomst av flekker i henholdsvis 2011 og 2016, og størrelsen av flekkene.

	Totalt	1 poeng	2 poeng	4 poeng	8 poeng
2011	13	6	5.5	2	0.1
2016	19	11	8.5	0.2	0.1

3.4 Beskrivelse av flekkene

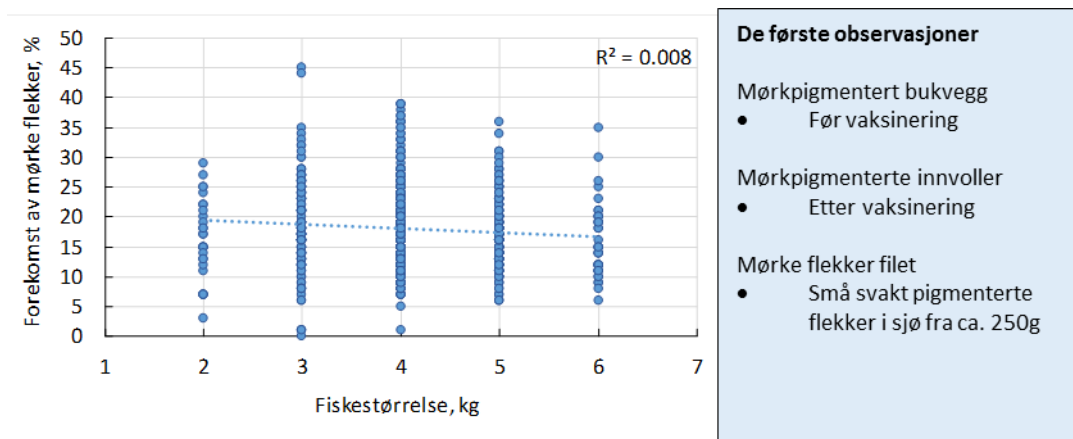
Utseendet av flekkene varierer, men den generelle betegnelsen er melaninflekker. Melaninpigmenter er naturlige og nyttige antioksidanter som beskytter ulike vev, og de er viktige deler av laksens immunforsvar. Samme filet kan ha flekker med ulikt utseende (Figur 2 og Figur 5). Flekkene synes å være koblet til betennelse, eventuelt reparasjonsprosess etter vevsskade, med både akutte og kroniske forandringer, der arrvevsdannelse og heling kan pågå parallelt. Noen flekker som fremstår som blodflekker, kan ha tilsvarende mikroskopiske forandringer som mørke flekker (Figur 3). Visuelt synes mange flekker å være arrvev eller arrvev med noe melanisering (Figur 2c) (FHF#900824). Histologiske undersøkelser har ikke vist forskjeller i nekrotiske muskelceller, betennelse og betennesceller eller melaninholdige celler mellom små og store melaninflekker (Brandshaug 2016).

Det er usikkert hvordan mørke flekker utvikler seg, om de avtar eller blir borte med tiden. Arrdannelsene peker mot at de ikke forsvinner på lang tid. Syntesen av melanin er en omstendelig prosess og i løpet av syntesen produseres ulike mellomprodukter som kan være giftige, for eksempel ved høyt fettinnhold i muskelen. Vi vet ikke om høy melaninakkumulering kan øke innholdet av mellomprodukter som er skadelige for laksevevet. Det er vist avvikende bindevevsstruktur i mørke flekker, men vi mangler kunnskap om bindevevets rolle for utviklingen av mørke flekker. Genanalyser tyder på at betennelsen er forårsaket av antigener, dvs. enten hele mikroorganismer eller byggesteiner som laksen ikke klarer å kvitte seg med. Det er viktig å finne årsaken til de lokale vevsskadene.

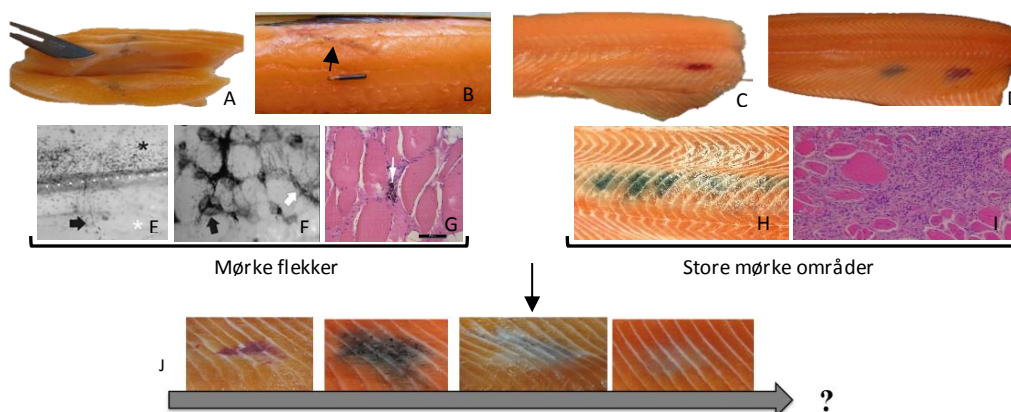
Vi har observert flekker i laks fra ca. 250g, men det er ingen generell effekt av størrelse etter at laksen har passert 2 kg (Figur 4). Det er viktig å følge utviklingen av mørke flekker i tidlige livsfaser for å forbedre forståelsen og for å forhindre at vevsskader oppstår og utvikles til mørke flekker.

	Inflammasjon		Arrdannelse		Muskel		
	Akutt	Kronisk	Fibrose	Granulom	Degenerasjon	Regenerering	Melanin
	Nei	Nei	Nei	Nei	Ja	Ja	Ja
	Nei	Ja	Ja	Mulig	Mulig	Mulig	Ja
	Nei	Ja	Ja	Ja	Ja	Mulig	Nei
	Ja	Ja	Ja	Ja	Ja	Ja	Ja
	Nei	Nei	Ja	Nei	Ja	Ja	Nei

Figur 3 Histologisk vurdering av vev fra flekker fra bukområdet. Filetene kom fra samme fiskemateriale (4 kg laks). Histologisk vurdering ble gjort ved NMBU/NVH, FHF prosjekt #900824. Som det fremgår av figuren kan det mikroskopiske bildet av vevet fra mørke flekker variere.



Figur 4 Forekomst av mørke flekker for ulike størrelsesklasse (hvert punkt er gjennomsnitt av 100 fileter (2016-2017); totalt 82.000 fileter). Under 1 % av variasjonen i mørke flekker forklart av fiskestørrelse ($R^2 < 1\%$). Tidspunkt ved mørkpigmentering av bukvegg, organer og filet.



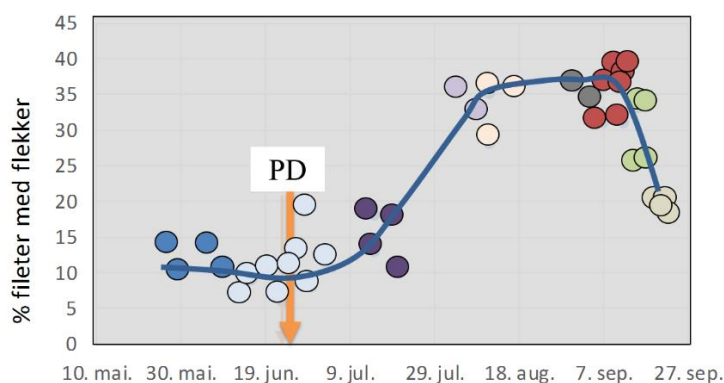
Figur 5 Eksempelbilder. A) Melanisering starter ofte mellom muskelsegmentene, B) Fremmedlegemer kan gi melanisering (her PIT merke), C) Små fisk har ofte flere blod- enn mørke flekker, D) Samme filet kan ha ulike typer flekker, E) Melanin positive celler(*) over ribbeina (prikket linje), melanocytter langs blodåre (pil), F) Muskel mellom ribbein med mørk flekk. Mange melanocytter rundt muskelceller (hvit pil), G) Muskelvev med noe inflammasjon og pigmenterte celler (pil), H-I), Mørkt, melanisert område av ryggen og histologisk snitt (NVI Harstad) (#900824), J) utvikling av flekker? (pilen viser utseende av flest flekker).

3.5 Vaksine

Vaksine var tidligere ansett som årsaken til mørke flekker i laksemuskel. I dag anses vaksine ikke som en viktig årsak, men feilstikk kan gi mørkpigmenterte flekker. Forbedringer av selve vaksineringsen kan derved redusere forekomsten av mørke flekker i filet.

3.6 Sykdom

PD er en svært smittsom virus sykdom for laksefisk i sjø. I Norge skyldes sykdommen infeksjon med viruset *Salmonid alfavirus* (marin SAV2 og SAV3). PD ser ut til å øke risikoen for utvikling av mørke flekker, spesielt om utbruddet skjer tett opp til slakting (Figur 6). Problemet synes å være større for SAV3 enn for SAV2. Nedenfor vises registreringer fra en lokalitet som fikk PD diagnose i slakteperioden. Registreringene, som var gjort av kvalitetskontrollør ved et filetanlegg, viste en markant økning av mørke flekker etter PD diagnosen (opp til 39 %). Økningen var i hovedsak forklart ved økt forekomst av små flekker opp til 3cm, men flere fileter hadde også større flekker og flekker i ryggen. Tre måneder etter diagnosen hadde forekomsten falt til 21 % i gjennomsnitt. Registreringene ble gjort av laks fra 9 merder fra en lokalitet som i utgangspunktet hadde relativt lav forekomst. Resultatene er i samsvar med andre observasjoner som har vist at laksefileter etter PD utbrudd (SAV3) har økt risiko for å utvikle flere og større melaninflekker, men at problemet avtar med tiden etter utbruddet.

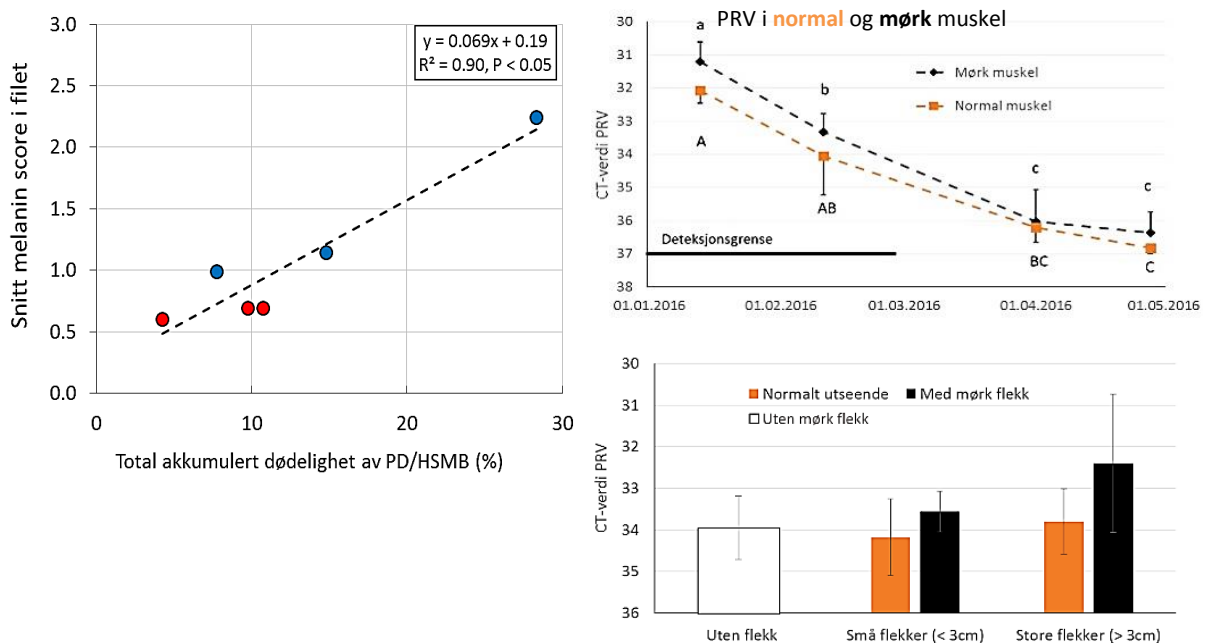


Merid/ tidsrom	Totalt	1 poeng svak	2 poeng 1-3cm	4 poeng 3-6cm	8 poeng over 6cm	Ryggfleck
25/5 – 9/6	12.5 %	8 %	5 %	0 %	0 %	2 %
13/6 – 4/7	10 %	9 %	2 %	0 %	0 %	2 %
15/7 – 18/7	14.5 %	11 %	5 %	0 %	0 %	4 %
4/8 – 8/8	34.5 %	22 %	17.5 %	0.5 %	0 %	11.5 %
11/8 – 18/8	33 %	18 %	19 %	1 %	1 %	11 %
1/9 – 5/9	35 %	15 %	18 %	1 %	0 %	9 %
5/9 – 12/9	36 %	25 %	12 %	4 %	3 %	7 %
12/9 – 15/9	29.5 %	15 %	16 %	0 %	0 %	6 %
16/9 – 19/9	20.5 %	13 %	10 %	0 %	0 %	7 %

Figur 6 Utvikling av mørke flekker i laks fra en lokalitet med PD diagnose. Hvert punkt i grafen er gjennomsnitt av 100 fileter og fargene viser til ulike merder (til sammen 3900 fileter). Tabellen viser utviklingen i størrelsen av flekkene for hvermerd/tidsrom (noen fileter hadde flere flekker).

Hjerte- og skjelettmuskelbetennelse (HSMB) er en sykdom hos laks som er assosiert med *piscint reovirus* (PRV). PRV forekommer hos laks med og uten sykdomsforandringer. Det påstås at PRV er en forutsetning for at laksen utvikler mørke flekker i filet (Bjørngen m.fl. 2015). Vi har ikke tilstrekkelig grunnlag til å bekrefte en sammenheng mellom HSMB og omfanget av mørke flekker. Omfattende arbeid pågår for å avklare betydningen av PRV for utvikling av mørke flekker i laksefilet (#FHF 901221).

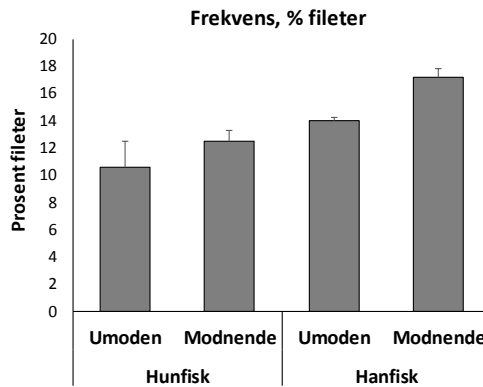
I et storskala forsøk fant vi en markant lavere dødelighet etter en SAV3 og PRV koinfeksjon hos laks som fikk et proteinrikt fôr sammenlignet med et konvensjonelt fôr (Nofima forsøkskonsesjon, FHF# 901216). Den lavere dødeligheten sammenfalt med lavere forekomst av melaninflekker. Det var ingen tydelig forskjell i mengden PRV i normalt vev og vev fra mørke flekker (Figur 7). PRV mengden i vevet (muskel, hjerte, nyre) avtok fra sykdomsutbruddet mot slakt. Resultatene er i samsvar med Brandshaug (2016), som likeledes fant tilsvarende mengder av PRV i normalt vev og mørke flekker.



Figur 7 A) Sammenheng mellom akkumulert dødelighet ved sykdomsutbrudd etter SAV3 og PRV koinfeksjon og melanin score i filet av laks gitt et proteinrikt fôr (røde sirkler) eller standardfôr (blå sirkler), B) PRV Ct verdier i mørke flekker og vev med normalt utseende fra samme filetområde (bukpartiet) og C) PRV i flekker av ulike størrelse (svart felt) og normalt vev fra samme fisk (oransje felt). Laksefileter uten flekker ble brukt som referanse (hvitt felt). All fisk veide 4 – 5 kg (FHF#901216).

3.7 Fiskemateriale

Avkom fra villaks (tre elver) og selektert oppdrettslaks ble analysert for mørke flekker i 2011 (FHF#900265). Fiskegruppene ble oppdrettet sammen etter vaksinerings og individmerking (PIT tagg). Den selekterte oppdrettslaksen hadde flere flekker, men færre store flekker enn avkom etter villaksen. Forskjellene mellom fiskegruppene var imidlertid små. Hvor stor betydning familiebakgrunn har for forekomsten av mørke flekker er noe usikker, men familier med høy overlevelse ved smitte av visse virustyper har vist økt risiko for melanindeponering i filet. Dette er resultater som bør bekreftes/avkreftes. Hanfisk synes å ha mer flekker enn hunfisk, spesielt modnende hanfisk (Figur 8).



Figur 8 Kjønns effekter og effekt av kjønnsmodning på prosent fileter med mørke flekker.

Vi har sett 30 % færre flekker i slakteklar nullåring satt i sjøen som 110g smolt sammenlignet med 70g. Smoltgruppene var oppdrettet sammen, bortsett fra en periode før utsett i sjø (4/7-26/9-2013), da fisken ble holdt ved enten 8°C eller 16°C. Ulik vanntemperatur gjorde at vekten ved vaksinerings så vel som ved sjøutsett var lavere for fisken holdt ved 8°C (FHF#900824). Trolig kan flere forhold i tidlige livsfaser påvirke risikoen for utvikling av mørke flekker, slik som smoltkvalitet, ernæringsstatus, miljø mm.

Regnbueørret har betydelig færre mørke flekker enn laks.

3.8 Fôr

Fôrets sammensetning har betydning for utviklingen av mørke flekker. Kontrollerte forsøk har vist at det er mulig å redusere omfanget ved å tilsette ekstra antioksidanter i fôret (vitamin E, C og selen). Ekstra tilsetning av sink har også gitt en viss reduksjon, mens forhøyede kobbernivåer i fôret har vist en markant økning (FHF#900824). Mye tyder på at lange flerumettede fettsyrer har en reduserende effekt. I et nylig avsluttet storskalaforsøk hadde laks som fikk et lavt nivå av EPA+DHA i fôret flere mørke flekker (28 %) enn laks som fikk mer EPA+DHA (21.5 %) (Sissener m.fl. 2016 – innholdet av EPA+DHA i filet var på hhv. 0.9 og 1.3g/100g). I tråd med disse resultatene har et pågående FHF prosjekt (#901037) vist at fôr innblandet alger med et høyt nivå av DHA reduserer omfanget av mørke flekker. Flere forsøk har vist at innblanding av krill i fôret gir redusert forekomst av mørke flekker i laksefilet (<https://ilaks.no/reduksjon-av-morke-filetflekke-med-krill-i-foret/>).

Økologisk oppdrettet laks ser ut til å ha lavere prosentandel fileter med mørke flekker og færre store flekker, selv om enkelte slakteparti/lokaliteter har vist samme omfang som konvensjonell laks. Om den generelt lavere forekomsten av mørke flekker kan knyttes til fôret er uviss, men økologisk laks får ofte et fôr med høyere nivå av fiskeolje enn konvensjonell laks, i tillegg til at fôret for eksempel ikke inneholder det syntetiske stoffet ethoxyquin. Kilden til røde fargepigmenter er også forskjellig.

3.9 Miljø

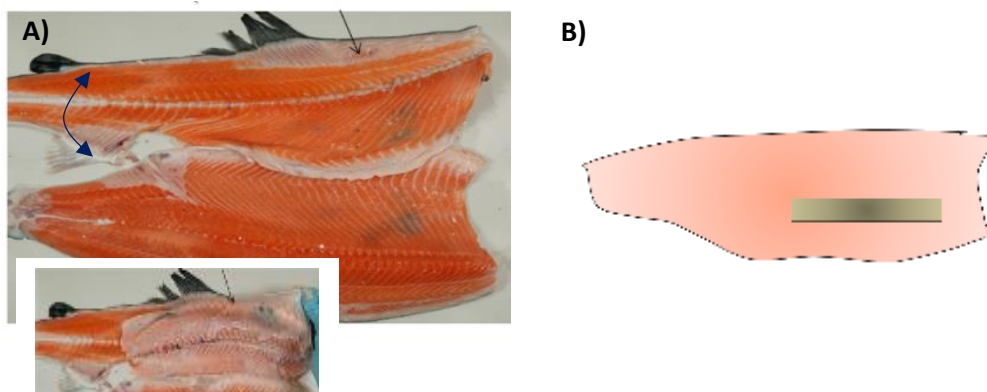
Lavt oksygenivå i vannet kan øke melanindeponering. Dette er vist i et kontrollert forsøk der laks ble holdt ved lavt oksygenivå i en kort periode (minutter). To måneder senere hadde laksen en kraftig økning av mørke filetflekker. Det spekuleres i om andre forhold i merdene har betydning, slik som tetthet og merdstørrelse. I økologisk oppdrett er øvre grensen for tetthet på 10 kg fisk per kubikkmeter vann, mens grensen for konvensjonelt oppdrett er 25 kg. Kobber brukes ikke til impregnering av nøtene i økologisk oppdrett og ikke medikamentell avlusing er ikke vanlig. Det er observert lavere omfang av mørke flekker i småmerder. En teori er at laksens svømmemønster/aktivitet kan være en medvirkende årsak (at laksens bevegelsesapparat/svømmeaktivitet bør studeres nærmere).

3.10 Trenging og klemskader

Vi har ikke sett noen negativ effekt av trenging av fisk i forbindelse med slakting eller slaktemetode, men trenging/flytting av fisk har vist negative langtidseffekter. Det er stor sannsynlighet for utvikling av mørke flekker i fileten over tid dersom fisken utsettes for slag- og klemskader.

3.11 Bein

95 % av de mørke flekkene sitter under bukningen, bak ribbeina i et svært begrenset område av fileten (Figur 9). Røntgenundersøkelser har vist at laksens ribbein har mange avvik fra normalen, evt. ribbeinsbrudd, har betydning for utvikling av mørke flekker. I tillegg til beina, kan det være relevant å undersøke dette området av fileten for andre vevsstrukturer for å forstå årsaken til at flekkene oppstår.



Figur 9 A) Laksefilet med mørkpigmentering. Bildet illustrerer hvordan flekkene sitter, bak bukningen, inn mot fileten. B) De fleste flekkene sitter i tilknytning til bein (>98 %) og mer enn 95 % av flekkene sitter i et begrenset område av bukpartiet.

4 Hovedkonklusjoner fra FHF's arbeidsmøte

Hovedfokus bør rettes mot å finne disponerende årsak(er) til at flekkene oppstår. Det krever utvikling av modeller der mørke flekker kan fremprovoseres for å avdekke hvorfor og hvordan flekkene utvikles (karakterisering av flekkene, blir de borte og evt hvor lang tid tar det). For å finne ut hvorfor flekkene oppstår må man starte tidlig i laksens liv, som i praksis betyr å følge fisk fra ferskvannsfasen/ evt før. Solide forskningsteknikker er påkrevd, også muligheten til å følge utviklingen av flekker i levende fisk/måle mørke flekker i hel eller sløyd fisk. Fortrinnsvis også identifisere biomarkører som korrelerer med forekomsten av mørke flekker. Det er viktig å ha fokus på det mest problematiske området av fileten, dvs ribbeinsområdet der mer enn 95 % av flekkene sitter. Det er behov for mer kunnskap om en eventuell kobling til bein, spesielt på grunn av ny informasjon om stor grad av avvikende utseende av ribbein/ ribbeinsbrudd. I tillegg til bein, bør det fremskaffes kunnskap om bindevevspatologier, sirkulasjon, nerver mm i det problematiske bukområdet av laksefileten. Det var bred enighet om videre oppfølging av føreffekter, betydningen av infeksjøs tilstander samt bevoktning av laksens genetikk. Overvåkingen av problemet ved innhenting av industridata bør videreføres, eventuelt etter revidering av registreringsrutiner og med utvidelse til flere geografiske områder (landsdekkende).

5 Litteratur

FHF prosjekter

- FHF#900265. Mørkøre, T, 2012. Filet av oppdrettslaks: Kvalitetsavvik og årsakssammenhenger. Nofima rapport 17/2012. 66 sider.
- FHF#900824. Mørkøre T., Larsson, T., Kvellestad A.S., Koppang E.O., Åsli, M, Krasnov A., Dessen J-E., Moreno H.M., Valen E., Gannestad K.H., Gjerde B., Taksdal, T., Bæverfjord G., Meng, Y., Heia K., Wold J.P., Borderias A.J., Moghadam, H., Romarheim, O.H., K-A. Rørvik. Mørke flekker i laksefilet. Nofima rapport Rapport 34/2015 79 sider.
- FHF#901216. Mørkøre, T., Dessen, J-E., Larsson, T., Guerrero, R.J., Rørvik, K-A., 2016. Melaninflekker i laks infisert med både PRV og SAV. Nofima rapport 31/2016
- FHF#901037. Nye omega-3 kilder i fôr til laks - pågående (B.Ruyter)
- Bjørngen, H., Wessel, O., Fjellidal, P.G., Hansen, T., Sveier, H., Saebo, H.R., Enger, K.B., Monsen, E., Kvellestad, A., Rimstad, E., Koppang, E.O., 2015. Piscine orthoreovirus (PRV) in red and melanised foci in white muscle of Atlantic salmon (*Salmo salar*). *Veterinary research*. 46, 89.
- Brandshaug, O.K., 2016. Påvisning av melaninflekker i filet hos slakteklar Atlantisk laks (*Salmo salar* L.). Masteroppgave, Akvamedisin. UiT. Fakultet for biovitenskap, fiskeri og økonomi.
- Färber, F., 2017. Melanin spots in Atlantic salmon fillets – An investigation of the general problem, the frequency and the economic implication based on an online survey. Master oppgave NMBU, Institutt for husdyrfag og akvakulturvitenskaper. 84 sider.
- Koteng, A., 1992. Markedsundersøkelse, Norsk laks. Technical report, Fiskerinæringens Landsforening, Bergen, Norway.
- Krasnov, A., Moghadam, H., Larsson, T., Afanasyev, S., Mørkøre, T. Gene expression profiling of melanised sites of Atlantic salmon fillets. *Fish and Shellfish Immunology*, 55:56-63.
- Sissener, N.H., Waagbø, R., Rosenlund, G., Tvenning, L., Susort, S., Lea, T.B., Oaland, Ø., Chen, L., Breck, O., 2016. Reduced n-3 long chain fatty acid levels in feed for Atlantic salmon (*Salmo salar* L.) do not reduce growth, robustness or product quality through an entire full scale commercial cycle in seawater. *Aquaculture* 464, 236-245.

